

Centro de Investigaciones Médico-Quirúrgicas
Servicio Ortopedia y Traumatología

Descompresión cervico-cefálica en la necrosis aséptica de la cabeza femoral

*Dr.Sc. Alfredo Ceballos Mesa **, *Dr.CM. Roberto Balmaseda Manet ***, *Dr. Mario Pedroso Canto ****, *Dr. Roberto Puente Rodríguez *****

* *Profesor Consultante, Académico Titular.*

** *Profesor Asistente.*

*** *Especialista 1er. Grado Ortopedia-Traumatología*

**** *Especialista 2do. Grado Ortopedia Traumatología.*

RESUMEN

La necrosis aséptica de la cabeza femoral que reconoce variadas etiologías provoca el deterioro del cartílago hialino y la coxoartrosis. Mostramos los resultados de la descompresión quirúrgica cervico-cefálica femoral por perforaciones con barrenos de hasta 9 mm de grosor. El acto operatorio se realizó en 33 caderas de 24 pacientes con edades entre 31 y 67, años de ellos 11 mujeres y 13 hombres, que fueron operados entre los años 1995-2000. Según la severidad de la afección los pacientes fueron clasificados de acuerdo a Ficat (J. Bone Joint Surg. Br., 1985) en :

Estadio 0 = 2, Estadio I = 2 Estadio II = 6

Estadio III = 14 Estadio IV = 7 Estadio V = 2

De los Estadios III., IV, V, 15 pacientes recibieron tratamiento con Oxigenación Hiperbárica (20 sesiones) en el post-operatorio inmediato. Luego de 3,5 años de seguimiento promedio, 25 caderas se mantuvieron asintomáticas, mientras que 8 se deterioraron y fue necesario colocarle Prótesis Total de Cadera, para un 75 % de buenos resultados con la descompresión. Concluimos que: Este proceder, que realizamos por Cirugía Ambulatoria, posterga, y en un alto porcentaje evita la Artroplastia Total, siempre que no existan cambios quísticos o hundimiento de la cabeza femoral.

Introducción

La Osteonecrósis es un proceso patológico debido a la muerte de elementos vivos del hueso (osteocitos, células grasas de la médula ósea) provocado por varias enfermedades, ciertos medicamentos y lesiones o agresiones específicas.¹

Constituye un reto en el diagnóstico y tratamiento de los pacientes que consultan por

dolor de cadera por las siguientes razones:

1. Mayor incidencia en varones entre 4ª y 5ª década de vida.
2. Bilateralidad en el 50 % de los casos.
3. Progresión de la lesión desde la instauración de la necrosis celular a la alteración de la biomecánica y la coxoartrosis.

En su etiología cuando no existe un antecedente traumático se reconocen una serie

de causales, desde afecciones sistémicas, abuso de esteroides, alcohol, citostáticos hasta las llamadas idiopáticas, las recogemos en la Tabla I.

**Tabla N°1
Etiología de la Necrosis Aséptica Femoral.**

Traumáticas	Traumas no bien valorados
	Fracturas y luxaciones cadera
	Defectos de osteosíntesis
Embólicas	Drepanocitos - Sicklemia
	Grasa
	Disbárica
	Post-infecciones.
Invasión de la Médula Osea	Edema transitorio de esponjosa
	Aumento de presión
	Enfermedades Gaucher
	Afección celular: (Alcohol, Esteroides, Drogas, Irradiación)
Distrofia simpático-refleja	
Idiopática	

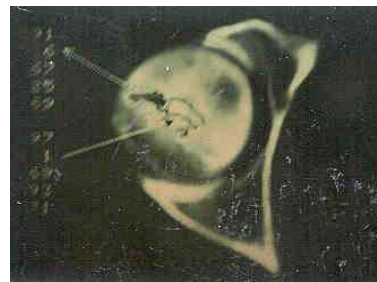


Fig.1

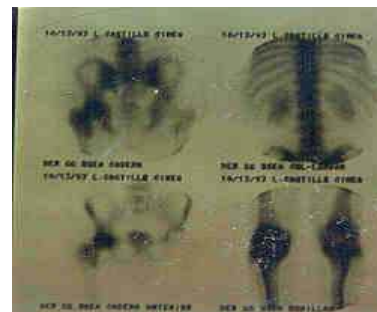

Fig.2

Acerca de la Patogenia de las no traumáticas, Curtis y Kinkaid en 1959 describieron el cuadro de la Osteoporosis transitoria, frecuente en las mujeres embarazadas o post-parto, que conducía al cuadro isquémico.²

En 1971 Arlet y Ficat³ la describieron como un incremento de la presión intraósea, con dificultad al vaciado venoso del extremo superior del fémur, lo que Hugenford y Lenox un 1985 compararon con un Síndrome Compartimental.⁴

En el 2000 Hoffman y Schneider describieron esta afección como un edema transitorio de la médula ósea cervico-cefálica femoral en el adulto, similar en sus primeros estadios a la Sinovitis transitoria de cadera que se observa en los niños.⁵

De una u otra forma, se producen una serie de fenómenos debido al tromboembolismo, la vasculitis y la disminución de la fibrinolisis, que conducen al aumento de la presión intraósea, necrosis celular, lesión subcondral y del cartílago hialino, que mostramos en la Tabla II.

Clínicamente se caracteriza por dolor

agudo, referido a una actividad mínima, con una marcada incapacidad a la deambulacion e incluso dolor en reposo que se confunde con otras afecciones de la cadera y que no se alivia con los proceder habituales, llevando al paciente a una incapacidad progresiva.

En los exámenes radiográficos simples podemos encontrarnos desde una difusa porosis, la presencia de áreas escleróticas y quísticas hasta colapso subcondral, con irregularidad de la cabeza y artrosis.⁶

La tomografía axial computarizada no resulta de gran valor y más bien ayuda a descartar otras afecciones.⁷ (Fig.1)

Significativa resulta la Gammagrafía con tecnecio 99, que nos mostrará en primera instancia un incremento en la captación de la cabeza y cuello y más tarde, la presencia de áreas afotónicas (defecto frío), por la no captación debido a la isquemia.⁸ (Fig.2)

En la actualidad la Resonancia Magnética Nuclear, resulta ser la más específica incluso en periodos pre-radiológicos, mostrándonos en T1 la reducción de la intensidad de la señal en la cabeza y, a medida que progresa la

Tabla N°2
Patogénesis de la Necrosis Aséptica Cadera

Enfermedades – Medicamentos-Lesiones y agresiones.

Provocan



Tromboembolismo graso

Vasculitis

**Disminución
de Fibrinolisis**

Gaseoso

↓
Trombótico

Obstrucción del Flujo Venoso



Aumento presión compartimento



Edema médula osea



Puede revertir ↑



Isquemia

bloqueo microcirculación



Estasis sanguíneo.

Necrosis: muerte osteocitos y células medula ósea.



Alteración de la trabecula ósea



Fractura subcondral (STRESS) en zona carga de peso



Fibrilación y colapso del cartílago



Alteración interlínea articular



Progresión a Coxoartrosis.

afección se observarán fracturas del tejido de granulación y en T2, aumento de la señal y derrame articular.⁹

Con estos elementos clínicos e imagenológicos surgieron distintas clasificaciones en relación con los momentos por los que se va desencadenando la historia natural de esta afección. La primera se debe a Ficat en 1985, la cual fue luego modificada por Hugenford y Lennox en 1990 y que en la actualidad ha sido recopilada y aceptada por la Association Research Circulation Osseus (ARCO) y que mostramos en la Tabla III.^{10,11.}

Su tratamiento ha sido enfocado, por algunos, de manera conservadora: medicamen-

tos (Aines - Nifedipina – Prostaciclina) asociadas a procedimientos fisiátricos, campo electromagnético, bloqueos simpáticos y uso de la Oxigenación Hiperbárica entre otros procedimientos.^{12,13}

Quirúrgicamente : el forage, core decompression, o perforaciones, fue preconizado por Ficat y Arlet desde 1964, otros plantean las distintas osteotomías varizantes o valguzantes, así como la de rotación de Sugioka, los injertos óseos libres (esponjosa) o vascularizados, el uso de omentum para incrementar el aporte sanguíneo, las Artroplastias parciales o totales de cadera y también la artrodesis.^{14,15,16,17,18.}

Tabla N°3
CLASIFICACIÓN DE LA NECROSIS ASÉPTICA FEMORAL.

Estadios	O Preclínico	Edema transitorio de médula ósea. RMN- Reducción de señal.
I.	Preradiográfico	Rx. Discreta porosidad. Gamma :Captación – vacíos. RMN reduce señal.
II.	Rx Osteopenia – Necrosis- espacio conservado.	Gamma: Incremento captación – vacíos. TAC : esclerosis en esponjosa. RMN: aumenta señal.
III.	Rx. Cartilago alterado, espacio reducido.	Gamma : aumento captación, áreas frías TAC imagen de fracturas en esponjosas. RMN aumenta señal.
IV.	Rx. Osteofitos, quistes, cabeza aplanada estrechamiento articular.	Gamma igual.
V.	Artrosis post-necrosis, destrucción articular.	

Ficat 1985 - Hugesford 1990- ARCO 2000.

Como objetivo general de este trabajo nos planteamos evaluar los resultados obtenidos por descompresión 19 cervico cefálica femoral llamado también forage o Core descompresión a largo plazo, como objetivos específicos el papel de la oxigenación hiperbárica como coadyuvante en pacientes en estadios avanzados de la enfermedad y saber cuanto puede esta operación evitar o postergar la necesidad de la artroplastia total de cadera.

Material y Método.

En el Centro de Investigaciones Médico-Quirúrgicas (CIMEQ) la Descompresión Cérvico-Cefálica femoral en pacientes con necrosis aséptica de cadera en distintos estadios fue realizada en 24 pacientes para un total de 33 caderas entre 1995-2000. Para los marcos de este trabajo no se aplicaron criterios de inclusión o exclusión, ni se establecieron grupos de control.

Cada paciente fue estudiado en sus antecedentes, cuadro clínico, por exámenes radiográficos simples, gammagrafía con tecnecio 99 y tomografía axial computarizada,

no les fue realizada resonancia magnética nuclear por no disponer en ese tiempo del equipamiento necesario, no realizamos venografía , ni biopsias. Todos aceptaron el proceder operatorio que se les ofertaba, luego de haberseles explicado sus posibilidades en especial el postergar la prótesis total de cadera.

De estos pacientes 13 fueron hombres y 11 mujeres.

Las edades al momento del acto quirúrgico fueron:

30-40 años	6
41-50 años	9
51-60 años	5
más de 60	4

El de menor edad fue de 31 y el de mayor edad de 67 para un promedio de 52 años.

La afección estuvo únicamente localizada en el lado derecho en 7 pacientes, en el izquierdo en 8 y fue bilateral en 9.

De acuerdo a la clasificación de Ficat 2 caderas se encontraron en el estadio preclínico , 2 se encontraban en el estadio I (Preradiológico), 6 caderas se clasificaron en el estadio II, en tanto que 14 la ubicamos en el

estadio III, 7 en el IV y 2 en el V.

Los diagnósticos que en nuestro criterio llevaron a la necrosis de la cabeza femoral por distintos mecanismos fueron: como factor de riesgo el consumo excesivo de alcohol en 4 caderas, por abuso de esteroides en 6 pacientes, en tres caderas se atribuyó al uso continuado de citostáticos post-transplantes, por artritis reactiva en 3 caderas, en 2 caderas se debió a Asimetría en la longitud de los miembros con marcada sobrecarga articular, 1 cadera post-fractura, 1 post-luxo-fractura y una por acceso quirúrgico deficiente, tuvimos además 1 paciente con sickleimia y 1 con artritis reumatoidea, las restantes 10 caderas fueron clasificadas como ideopáticas al no encontrarse un factor específico que las explicara

Técnica quirúrgica

Anestesia general o raquídea.

Cefazolina 2 gm EV previo al acto quirúrgico. Colocación en mesa de fractura la cadera en abducción de 40° y rotación interna máxima posible para horizontalizar el cuello femoral.

Colocación del intensificador de imagen o aparato de Rayos X en vista antero-posterior de la cadera. Se marca sobre la piel el trayecto de la perforación por medio de un alambre de Kirschner o Steimann. Incisión medio lateral longitudinal de 2 cm. lo que se profundiza hasta tocar hueso en la base del trocante mayor. (Fig.3)

Introducción de barreno de Kuntscher de 6 mm hasta contacto con hueso, bajo control radiográfico se hace penetrar a golpe de martillo hasta encontrarse en la esponjosa trocantera. Se continua por perforación rotativa manual, avanzado por el cuello hasta la zona esclerótica de la cabeza, allí en muchas ocasiones hay que aplicar de nuevo golpes de martillo para rebazarla. Por el control de la imagen evitamos penetrar en la articulación,

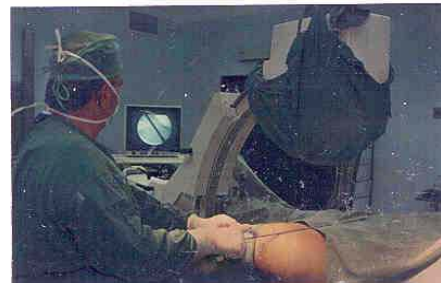

Fig. 3

se desplaza entonces el aparato para hacer vista lateral confirmando que estamos en el cuello femoral.

Se retira ese barreno y se introduce otro de 9 mm aprovechando el canal creado penetrando por rotación en tres direcciones hacia el borde superior, en el inferior y en el Centro de cuello y cabeza. (Fig.4)

Es muy importante mantener siempre el barreno paralelo al piso y con los ángulos de

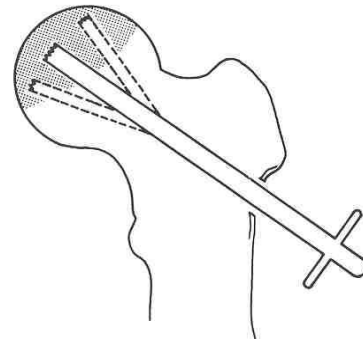


Fig. 4

inclinación adecuados para llegar a todas las partes de la cabeza y el cuello.

Se retira el barreno y se sutura con dos puntos la piel.

En el post-operatorio, se les permite caminar con muletas y apoyo parcial al cabo de 15 días en que tomamos vista radiográfica en AP y autorizamos la deambulacion progresiva el control de la imagen gammagrafia lo hacemos a las 6 semanas.

En 7 pacientes del estadio III de Ficat, 7 del estadio IV y 1 del estadio V se les realizó tratamiento post-operatorio con oxigenación hiperbárica a 2 atmósferas durante 20

sesiones, de ellos a 5 se les hizo otro curso de OHB luego de un mes de reposo.

Ozonoterapia por vía endovenosa se aplicó a 3 pacientes del estadio II de Ficat.

Aditamentos para corregir asimetría de los miembros fue necesaria en 2 pacientes, distintas formas de ayuda fisiátrica fueron utilizados.

Todos los pacientes fueron seguidos por un mínimo de tres años en Consulta Externa, en 6 pacientes fue necesario repetir el proceder operatorio en dicho período de tiempo, dos volvieron a operarse pasados 5 años de su primera operación.

Resultados

Para evaluar los resultados de la descompresión cervicefemoral, no elaboramos ninguna tabla o grupos de parámetros imagenológicos, a veces de difícil interpretación, solo nos remitimos a la propia evaluación que en el seguimiento de Consulta externa nos brindaba el paciente, en cuanto al grado de dolor y su capacidad para reincorporarse a sus actividades y muy en especial cuando se evita o posterga la necesidad de artroplastia total de la cadera, dado que todos nuestros esfuerzos estuvieron dedicados a ello.

Como dato general luego de un seguimiento de 3,2 años de esta serie 25 caderas que representan el 75 %, decursaron con ausencia o marcada reducción del dolor y pudieron incorporarse a su labor anterior o similar, en tanto que en 8 caderas se agravaron de manera progresiva (24,2 %) del grupo y fue necesaria la artroplastia total por Prótesis.

En ningún paciente hubo que lamentar fractura en el orificio de penetración o del barreno o en el cuello femoral, ni la presencia de tromboembolismo.

Los resultados variaron de acuerdo a período o estadio de la cadera antes de la operación según la clasificación de Ficat, siendo

satisfactorios al 100 % en los estadios 0-I-II para un total de 10 caderas.

En el estadio III de Ficat pre-operatorio 12 pacientes de los 14 de este grupo evolucionaron adecuadamente para el 85 %, de los 7 pacientes que estaban en el estadio IV solo 3 se reportaron como bien para el 43 %, en las dos caderas que se incluyeron en el estadio V los resultados fueron malos.

Al final del período de evolución en 25 caderas no fue necesario realizar Artroplastia total lo que se corresponde con el 75,7 % de las operadas por descompresión.

El grupo de pacientes que recibió tratamiento asociado por oxigenación hiperbárica estuvo formado por 15 caderas que recibieron 20 sesiones post-operatorias y de ellas 5 recibieron un segundo período de tratamiento hiperbárico.

En este grupo 10 caderas clasificadas en el pre-operatorio como Ficat III evolucionaron satisfactoriamente. En 3 caderas del estadio IV y en 2 de estadio V de Ficat a pesar de haberse realizado un doble ciclo de OHB no se obtuvo beneficio alguno con este tratamiento coadyuvante.

Es decir el 66 % se vio beneficiada con esa terapia coadyuvante.

Discusión

El extremo superior del fémur conforma un compartimento cerrado envuelto en una fuerte cápsula articular donde su irrigación puede comprometerse por compresión de las arterias circunflejas y la del ligamento redondo a ello se suma la acción de los distintos grupos musculares que provocan que la resultante de la acción de la gravedad más la carga de peso impacte en el cuadrante superior extremo de la cabeza femoral.²⁰

Esto explica las necrosis asépticas de etiologías traumática por fracturas, luxaciones, etc, pero no la subsiguiente a afecciones sistémicas donde distintos mecanismos conducen al

edema inicial de la médula ósea y los cambios ulteriores que conducen a trastornos del vaciado venoso, alteración de la estructura de la esponjosa y colapsos que señalamos en la Tabla I. De ahí que hacer permeable este comportamiento constituye el primer paso en el manejo de esta afección.

Es fundamental el diagnóstico precoz dado que la historia natural de la enfermedad es hacia la progresión, en general la mayoría de los estudios han demostrado que el tratamiento conservador no impide el colapso de la cabeza femoral en más del 85 % de los casos entre ellos los más utilizados han sido:

La observación y descarga de la articulación solo la evitó en el 26 %.

El uso de elementos farmacológicos y agentes vaso-activos y lipoactivos no ha dado resultados específicos.

La estimulación electromagnética solo mejoró al 20 % de los casos seguidos en centros especializados.²¹

De ahí que desde los primeros estadios se imponga el tratamiento quirúrgico que permite el empleo de técnicas quirúrgicas menos agresivas de la cabeza femoral, como la de del forage o descompresión que preconizamos.

Al respecto algunos autores señalaban resultados decepcionantes cuando se trata de lesiones avanzadas como Warner y Camp que encuentran empeoramiento en el 17 % de caderas en estadio I y hasta 82% en estadios II y III.²²

Nuestros resultados están avalados por la serie de Ficat en 1985²³ que de 133 pacientes reporta el 94 % de éxito en estadio I y 87% en el estadio II y por Fairbank en 1995 quien siguiendo 128 caderas operadas durante 1 años reporta que no fueron necesarias nuevas operaciones en 88 % de estadio I y en el 72 % de estadios II y de Aigner²⁴ quien en el 2001 asevera tener un 96 % de éxitos en estadio I y el 44 % en estadio II y concluye que los resultados de los tratamientos

conservadores son peores que los peores resultados obtenidos con la técnica de descompresión, a lo cual nos adherimos porque evitamos la necesidad del uso de Prótesis Total de cadera en el 75 % de nuestros pacientes luego de 3 años y medio de seguimiento promedio.

Conclusiones

Cada paciente debe ser evaluado y clasificado de manera personalizada. El dolor asociado a incremento del aumento de tecnecio en la cabeza femoral es la indicación impostergable para la descompresión.

La presencia de cambios quísticos y el colapso de la cabeza femoral muestran los peores resultados al igual que los pacientes que consumen esteroides.

El uso de la OHB como tratamiento coadyuvante está indicado en el post-operatorio y no antes.

Bibliografía

1. Merle d'Abignat et AL. Idiopathic necrosis of the femoral head in adults. *J. Bone Joint Surg. (Br.)* 428 ; 612-33 , 1965
2. Curtis Ph Kinkaid M. Transitory demineralization of the hip in pregnancy. *J. Bone Joint Surg.* 41 A: 1327-1332, 1959
3. Arlet J. Ficat P. Biopsy drilling as a means of early diagnosis in Idiopathic ischemic necrosis of the femoral head in adults. Baltimore Univ. Park Press: 14-80, 1971.
4. Hungerford D.S. Lennox DW. The importance of increased intraosseous Pressure in the development of osteonecrosis of the femoral head: Implications for treatment. *Orthop. Clin. North. Am.* 16: 635-652, 1985.
5. Hoffman S. Schneider W. Transient osteoporosis as a special reversible form of femur head necrosis. *Orthopade* 29: 411-419, 2000.
6. Schels J. P Transient osteoporosis of the Hip Clinical and Imaging features. *Cleveland Clin J.*

- Med; 59:483-488, 1992.
7. Steinberg M, E. Hayken G, D. A quantitative system for staging avascular necrosis. *J. Bone Joint Surg. (Br)* 17; 34-41, 1995.
 8. Alavi A. Steinberg M. Early detection of avascular necrosis of the femoral head by ^{99m}Tc diphosphonate bone scan. *Clin Orthop.* 127: 13, 1997.
 9. Kim Y. Oh H. The pattern of bone marrow oedema on or MRI in osteonecrosis of the femoral head. *J. Bone Joint Surg.* Vol 82 B No. 6: 837-841, 2000.
 10. Ficat R, P. Idiopathic bone necrosis of the femoral head, early diagnosis and treatment. *J. Bone Joint Surg. (Br)* 67: 3-9, 1985.
 11. ARCO (Association Research Circulation Osseous). Committee on terminology and classification. *Arco News.* 5: 79-82, 1993.
 12. Bradway J, K. The natural history of the silent hip in bilateral atraumatic osteonecrosis. *J. Arthroplasty* 8: 383-387, 1983.
 13. Musso E, S. Mitchell S, N. Results of conservative management of osteonecrosis of the femoral head a retrospective review. *Clin Orthop.* 207: 209-215, 1986.
 14. Jacobs M. Intertrochanteric osteotomy for avascular necrosis of the femoral head. *J. Bone Joint Surg. (Br)* 71B: 200-4, 1989.
 15. Sugioka – Y. Katsuki I. Trochanteric rotational osteotomy of the femoral head for the treatment of osteonecrosis, follow – up statistics. *Clin. Orthop.* 169: 115-26, 1982.
 16. Grifka J. Tratamiento de la necrosis avascular de la cabeza femoral mediante fresado e injerto invertido de esponjosa. *Tec. Qui. Ortop. Traumatol.* Vol 9 No.3: 42-52, 2000.
 17. Ishizaka M. Sofirre M. Vascularised bone graft for avascular necrosis of the femoral head. *Clin. Orth. Rel. Res.* 323: 140-148, 1997.
 18. Ceballos A. Balmaseda R. Revascularización de la cabeza femoral. *Rev. Invest. Med. Quirug.* Vol 1 – Año 1: 56-58, 1997.
 19. Kerboul J. Et Al. Conservative surgical treatment of idiopathic aseptic necrosis of femoral head. *J. Bone Joint Surg. Br* 56B: 291-6, 1974.
 20. Trueta J, Harrison M. The normal vascular anatomy of the femoral head in adult man. *J. Bone Joint Surg. (Br)* 35: 442, 1953.
 21. Basset Cal. Mitchell SN. Treatment of femoral head osteonecrosis with pulsed electromagnetic fields. In *Bone Circulation.* Williams Wilkins: 343-354, 1983.
 22. Warner J, P. The rule of core decompression in the treatment of non traumatic osteonecrosis of the femoral head. *Clin. Orthop.* 255: 104-127, 1987.
 23. Fairbank A, C. Bhatia D. Long-term results of core decompression for ischemic necrosis of the femoral head. *J. Bone Joint Surg. (Br)* 77: 42-49, 1995.
 24. Aigner N. – Schneider W. Core decompression in early stages of femoral head osteonecrosis, an MRI controlled study. *Int. Orthop. (SICOT)* 26: 31-35, 2002.