

Centro de Investigaciones Médico Quirúrgicas. CIMEQ

# La artroscopia quirúrgica como medida de intervención terapéutica en la osteoartritis de rodilla

*Reyes Llerena Gil A \**, *Gaibert Toledano M. \*\**, *Hernández Martínez A. \**

\* Especialista de Primer Grado en Medicina Interna, Segundo Grado en Reumatología. Profesor e Investigador Auxiliar del ISCM de Cuba. CIMEQ.

\*\* Especialista de Segundo Grado en Reumatología. Profesor Asistente del ISCM, Servicio Nacional de Reumatología.

## INTRODUCCION

La Osteoartritis se halla entre los más de cien padecimientos reconocidos como reumáticos y clasifica como la más prevalente enfermedad articular en este grupo. Estudios de corte epidemiológico han mostrado una distribución ubicua por todo el mundo. Se caracteriza por la pérdida progresiva del cartílago articular, aposición de hueso nuevo en el área trabecular del hueso subcondral y formación de osteofitos en las márgenes de la articulación. Estudios realizados han mostrado bajos grados asociados de sinovitis, y reparación del cartílago en etapas tempranas de la afección.

Los individuos sobre los 65 años en su gran mayoría presentan signos radiológicos de Osteoartritis (OA) en diversos sitios de la anatomía, sin embargo estimados de la verdadera prevalencia no han sido establecidos debido a las dificultades asociadas con el diagnóstico. Sí, está demostrado que el factor edad es el mayor fac-

tor de riesgo para su desarrollo y aparición pues su frecuencia aumenta con la edad y estudios de autopsia han constatado que existen evidencias de daño al cartílago casi universales sobre los 65 años. Las mujeres tienen una prevalencia aumentada en relación con los hombres. (1) La rodilla está entre los sitios más frecuentemente afectados y su participación genera una mayor discapacidad. Diferencias en cuanto a prevalencia y patrones de expresión han sido apuntadas. (2) El estudio Framingham arrojó una prevalencia elevada que alcanzó el 30% para los grupos de edades de 65-74 años aquejados por OA de rodilla. (3)

El colegio Americano de Reumatología (ACR), estableció criterios de clasificación para la OA de caderas, manos y rodillas (4) (5) (6). Estos criterios permiten la clasificación en base a varias combinaciones de parámetros clínicos, radiológicos y de laboratorio que le ofrecen un 90% de sensibilidad y especificidad. En dependencia

de la presencia o ausencia de un factor local o sistémico identificable, la OA ha sido clasificada como primaria o secundaria la cual exhibe factores de riesgo o causas. Destacan las injurias articulares y al cartílago, factores endocrinos, depósitos de hierro, depósitos de cristales los cuales conducen a cambios tisulares en las propiedades del cartílago. La obesidad como factor ha sido ampliamente relacionada con cambios artrósicos de la rodilla (7) (8) (9) en tanto, el tabaquismo ha sido invocado como factor protector de la Osteoartritis de dicha articulación. (10) (11).

### **DIAGNÓSTICO CLÍNICO E IMAGENOLÓGICO DE LA OSTEoarTRITIS DE RODILLA.**

El diagnóstico se realiza esencialmente atendiendo a criterios clínicos, debiendo diferenciarse de otras formas de artritis cuyo carácter prevalente es el proceso inflamatorio. El estudio del líquido sinovial y los estudios radiográficos simples resultan fundamentales. En general el fluido cuenta con una viscosidad relativamente normal y menos de 2,000 células blancas por mm<sup>3</sup>. Sobre bases de radiografías simples, Kellgren y Lawrence, establecieron los criterios radiológicos para osteoartritis de rodilla graduando la severidad en base al estrechamiento del espacio articular, formación de osteofitos y esclerosis del hueso subcondral (12). Se asume que el estrechamiento del espacio articular radiológico representa al cartílago articular adelgazado (13), sin embargo y de forma curiosa muchos pacientes con evidentes cambios radiográficos de OA, no presentan síntomas dolorosos o discapacidad (14) lo cual refleja deficiencias de concordancia entre la sintomatología y los cambios radiográficos.

Otras técnicas han sido diseñadas para tratar de detectar los cambios propios de enfermedad temprana. Las microrradiografías con alta resolución y análisis cuantitativo digital en vistas especiales las cuales ofrecen datos que se expresan antes que el estrechamiento del espacio articular.

La Tomografía Axial Computarizada adolece de las mismas desventajas que la radiografía simple, pero permite la evaluación articular en el plano axial.

El estudio de los pacientes con Osteoartritis, propicia la utilización de los ultrasonidos como técnica con valor en la evaluación de las estructuras periarticulares aunque con limitaciones en el acceso a la cavidad articular e incapaz de atravesar el hueso. De igual manera la Scintigrafía con tecnecio 99, puede utilizarse en la evaluación de pacientes con OA. El radiofármaco se acumula en los sitios de remodelamiento. Las imágenes de perfusión reflejan el grado de inflamación sinovial y ofrece imágenes anormales predictivas, de subsecuente OA que pueden preceder a los cambios de los RX por meses o años (15) (16). Esta técnica resulta cara e invasiva

La Resonancia Magnética Nuclear, puede ofrecer información anatómica y fisiológica. Es la investigación de elección en la evaluación de ciertas condiciones vistas en asociación con la OA. (17).

En Cuba ha sido impresionante el progresivo aumento de la expectativa de vida que alcanza los 75 años, así como el aumento de la población en edades avanzadas de la vida. Está evidenciado que nuestra población envejece, por lo cual no resulta dudoso que las afecciones articulares de tipo osteoartíticas tiendan a aumentar en consonancia con lo que mundialmente se ha apuntado. En un estudio epidemiológico realizado en el CIMEQ, constatamos que las afecciones osteoarticulares en particular la Osteoartritis figura entre las primeras 10 causas de atención hospitalaria (18), y se hacen patentes en edades avanzadas de la vida.

### **Enfoque Terapéutico**

El enfoque terapéutico se basa en la prevención primaria y desarrollo de programas de educación, protección de posibles injurias articulares, realización de ejercicios físicos, reducción de peso

y evitar los movimientos y actividades repetitivas ocupaciones a largo plazo,. La realización de programas de fisioterapia se incluye entre las principales medidas a tomar para tratar a estos pacientes. La terapia ocupacional, el uso de bastones y férulas , la Crioterapia, Electroterapia y Magnetoterapia entre otras.

En el orden farmacológico, el tratamiento tópico local aplicando en las rodillas u otras articulaciones afectadas Capsaicina con sus efectos depletantes de la sustancia P, implicada en la patogénesis del dolor resulta de gran ayuda, (19) (20). El uso de Vitamina C, por sus propiedades como antioxidante, se ha señalado como beneficioso. Se cree que puede evitar la progresión de la OA de rodillas (21), no obstante el Acetaminofén continúa siendo utilizado para aliviar el dolor en la mayoría de los casos.

Los antiinflamatorios no esteroideos bloqueadores selectivos de la Ciclooxygenasa 2 en particular se cree puedan actuar modificando el curso de la OA. Si bien se ha señalado su capacidad de promover la síntesis del cartílago, no se ha podido comprobar que tengan efectos condroprotectores en vivo (22) Altas dosis de esteroides sin embargo pueden impedir el proceso reparativo del cartílago, más pueden mejorar la OA, previniendo la síntesis de metaloproteasas (23) (24). Las inyecciones intra-articulares sin exceder de tres aplicaciones al año, resultan las indicaciones más conocidas y de mejores resultados. Entre los pacientes atendidos en nuestro servicio con OA, de rodilla no tributarios de procedimientos invasivos y en los cuales hemos agotado las posibilidades terapéuticas ya discutidas esta ha sido una opción socorrida con resultados satisfactorios en la mayoría de los pacientes.

Los nuevos conceptos de Condroprotección aparecidos en las dos últimas décadas usando agentes presuntamente conservadores o reparadores del cartílago como el Acido Hialurónico han resultado alentadores así como la denominada viscosuplementación que ha despertado un amplio interés. (25)

Con gran frecuencia todas las medidas que hemos revisado y que cuentan con la ventaja de ser poco invasivas no son capaces de mitigar toda la florida e invalidante sintomatología que presentan los pacientes aquejados por OA. Nos enfrentamos a pacientes generalmente en etapas avanzadas de la vida que presentan dolor y claudicación de una o ambas articulaciones de la rodilla y no han logrado eliminar la sintomatología. En líneas generales una de las rodilla resulta significativamente más sintomática que la otra. Prevalece el dolor la crepitación algún derrame sinovial y limitación funcional y cambios degenerativos radiológicos de diferentes grados no concordantes en muchos casos con la sintomatología clínica

### Objetivos de trabajo

Atendiendo a los antecedentes antes expuestos hemos desarrollado nuestro trabajo con el principal objetivo de evaluar los resultados alcanzados en el manejo de pacientes portadores de Osteoartritis de rodilla que no han respondido a la terapéutica convencional ya discutida anteriormente , y hemos sometido a manejo quirúrgico por artroscopía. Como premisa fundamental ha primado como criterio de selección el intervenir aquellos pacientes aquejados de sintomatología a largo plazo, invalidante por el dolor y disfunción que presentan , la voluntariedad con aceptación del método, y no haber respondido a los tratamientos impuestos y la sospecha de la existencia de lesiones asociadas como perpetuadoras o agravantes del cuadro patológico de nuestros pacientes.

En este tipo de pacientes la Artroscopía como procedimiento diagnóstico y terapéutico va cobrando paulatinamente un número mayor de adeptos y mayor aceptación por su especificidad para revelar el substrato patológico de la OA, de rodilla de manera incontrovertible permitiendo además su abordaje terapéutico con una invasión mínima (26) (27) , no obstante no deja de ser un

método cruento por lo cual deben ser agotados todos los medios diagnósticos antes de que pueda ser utilizada como proceder terapéutico de acuerdo con el criterio de algunos autores, sin embargo no se puede soslayar su importancia y resultados en el orden terapéutico.

## **MATERIAL Y METODOS**

En el orden técnico la realización de artroscopías en nuestro servicio se realiza siguiendo la descripción inicial de Sharriere y O'Connor, estableciendo cuatro portales de entrada según necesidades para el abordaje de la rodilla con osteoartritis. Paciente en decúbito supino con la rodilla en flexión 30-45 grados, y la realización previa de una adecuada asepsia y antisepsia de la región ya rasurada. Precisa de haber adquirido un elevado nivel de entrenamiento en el desarrollo de tan finas técnicas y maniobras que permitan la instrumentación intraarticular sin lesionar aún más al cartílago de persé deteriorado por los cambios degenerativos.

Se trabaja con un equipo Karl-Storz, lente de 30, instrumental de corte y más recientemente con equipo motorizado de corte, fresado y afeitado articular.

Revisamos los expedientes clínicos e informes operatorios de los pacientes atendidos durante los últimos 8 años en nuestro centro a los cuales se les

aplicó el método endoscópico con fines terapéuticos. Y contaban con el diagnóstico de OA. Se recopilaron todos los datos referentes al diagnóstico constatado, tipo de lesiones, patologías asociadas a la osteoartritis o fenómenos agravantes del cuadro sintomático, acciones quirúrgicas emprendidas y evolución así como complicaciones en la serie. Los datos fueron procesados en el programa microsoft Excel y los resultados expuestos en tablas de salida que le dan soporte al trabajo.

## **RESULTADOS Y DISCUSIÓN**

La OA, es uno de los desórdenes claramente identificables por artroscopía no solo a nivel de la rodilla sino de hombros y otras grandes articulaciones. Se ha señalado que puede ser de ayuda para establecer la extensión de la enfermedad, así como para planear la cirugía (28) y puede ser efectiva para la terapia de procesos leves o moderados de enfermedad degenerativa articular (28).

Nosotros hemos desarrollado el método artroscópico en una larga serie de pacientes entre 14 y 73 años de edad con diversas afecciones de índole reumática y traumática, así como en afecciones diversas durante los últimos 8 años atendidos en el CIMEQ en el Servicio de Reumatología. (Tabla 1) En la serie de pacientes

Tabla N°1. Artroscopia quirúrgica en Osteoartritis

tratados la OA, ha ocupado un lugar importante que asciende a 106 (15.5%) de los casos tratados por el método artroscópico. Edad promedio 56 años (45-73), sexo masculino predominante con 65% de los casos.

Entre estos pacientes se demostró la presencia de cambios osteoartriticos asociados a diferentes lesiones como Condromalacia patelar, femoral o patelofemoral en diferentes compartimentos articulares; (56%); Plica sinovial medio patelar 34 (32%); Grasa de Hoffa hipertrófica 13 (12.%), lesiones degenerativas de meniscos 25 (24%) con un 5. 6% de ellos afectando el externo. De igual modo hemos constatado en menor medida pacientes con Sinovitis crónica difusa inespecífica 8 (7.5%), que remeda por el carácter edematoso e hiperémico de las vellosidades a la Artritis Reumatoide., lesiones de osteocondritis disecante, fracturas condrales en zonas de contacto como las de carga que suelen ser muy invalidantes, pacientes con observación endoscópica de Condrocálculos y por último hasta un 25% de los pacientes en los cuales no se han constatado lesiones asociadas a la OA. siendo los síntomas solamente atribuibles a los

efectos de los cambios degenerativos ampliamente diseminados por los compartimentos fundamentalmente en tróclea femoral facetas rotulianas y zonas de carga de cóndilos y meseta tibial. (Tabla 2)

Desde la época de Hipócrates quedó claramente establecido que el cartílago articular con defectos traumáticos resultaba incapaz de curar con similar calidad al tejido previo al daño. Hunter (29) en la XVIII centuria afirmó que el cartílago ulcerado se constituía en un problema pues una vez destruido no podría ser reparado.

La evaluación de las estructuras intraarticulares tributarias de generar dolor, nos ha permitido corroborar que pacientes que intervenimos con una florida sintomatología clínico-radiológica no tenían en correspondencia una gran extensión de daño al cartílago articular en los diferentes compartimentos y fases avanzadas de la afección con exposición de hueso subcondral. De igual modo y paradójicamente, pacientes intervenidos quirúrgicamente por presentar una afección traumática o de otra índole como causal, se documentó durante el examen endoscópico la existencia de avanzados cambios degenerativos que eran previamente asintomáticos en el orden clínico-

Tabla N°2. Patologías asociadas a la Osteoartritis causales de sintomatología clínica

co con independencia de la expresión radiológica que pudiera presentar.

Se ha señalado y concordamos con ese criterio, que los pacientes con avanzados cambios radiológicos articulares con pérdida del espacio articular no son tributarios para cirugía artroscópica resultando en una contraindicación relativa para dicho proceder debido a los pobres resultados obtenidos luego del acto quirúrgico. (Fig. 1)

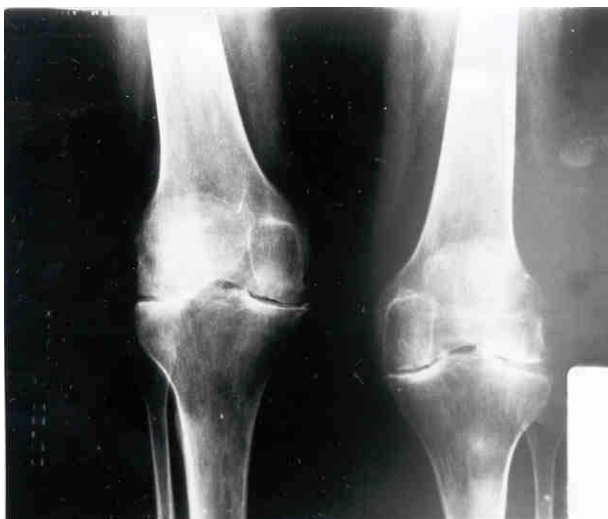La imagen endoscópica de una articulación con OA, ha sido adecuadamente caracterizada.

Resulta de gran interés apreciar que en múltiples ocasiones los síntomas que presentan los pacientes se relacionan más con los procesos lesionales asociados al proceso degenerativo que a dicho proceso en sí mismo. Vale recordar que en el 75% de la serie estudiada, se constataron múltiples lesiones asociadas agravantes del cuadro sintomático de los pacientes de manera que una vez tratados y realizada una artroplastia con debridamiento condral, excéresis de una plica sinovial o grasa de Hoffa hipertrófica, extracción de fragmentos libres o cartílago articular parcialmente fracturado en zona de carga o presión de la rótula y cóndilo entre otras variantes, se logró eliminar la sintomatología dolorosa e invalidante, o mejorarla sustancialmente.

Entre nuestros pacientes mayores de 60 años presuntamente portadores de artrosis de la articulación de la rodilla que han sido intervenidos hemos constatado diversas afecciones directamente asociadas con la osteoartritis y probablemente

causales del dolor y la sintomatología de los pacientes. La condromalacia de rótula relacionada o no con la Plica Sinovial medio patelar causando Impingement ha sido la afección más frecuente constatada. En esta patología nuestras acciones estuvieron dirigidas hacia su excéresis y debridamiento condral fundamentalmente en el orden terapéutico. ¿Donde se halla la frontera entre la Condromalacia patelofemoral y Artrosis pre-

cisamente fue la interrogante que se planteó y analizó Checa González en uno de sus trabajos (30). Concordamos con sus interesantes criterios pues más allá de tratarse de un elemento clínico, debe evaluarse como un fenómeno anatómo-patológico descriptivo de un daño articular del cartílago en el cual la fibrilación el reblandecimiento y fisuración del cartílago difícil de separar del proceso degenerativo en sí mismo y conducente a la exposición del



Rayos X simple de rodillas (vista AP). Se observa un marcado estrechamiento del espacio articular bicompartimental por cambios degenerativos avanzados. Esta fase radiológica constituye una contraindicación relativa para el abordaje terapéutico por artroscopía.

hueso subcondral está presente (31) (32). Sus principales causas hay que buscarlas en la historia de traumas repetitivos, violentos y/o en las propiedades metabólicas y bioquímicas inherentes al cartílago articular. (33). No obstante desde el punto de vista técnico y académico preferimos separar estos conceptos.

Una buena proporción de sujetos con osteoartritis tienen asociada un repisa fibrosa de la pared interna de la articulación denominada Plica Sinovial. Esta se torna por procesos traumáticos repetitivos o inflamación, en patoló-

gica repercutiendo sobre la funcionalidad articular, sobre la integridad del cartílago patelo femoral siendo por consiguiente tributaria de manejo quirúrgico (34) (35). Resulta extraordinariamente interesante cuantas veces en la práctica clínica apreciamos pacientes de la tercera edad fundamentalmente con osteoartritis cuya queja fundamental es de dolor en cara anterointerna de la rodilla la cual aumenta con los movimientos vigorosos de la articulación, signo de Auxhausen positivo y en ocasiones crepitación, claudicación de la articulación sensación de chasquidos y limitación, para la flexo extensión. Estas quejas sobrepasan con creces las expectativas clínica que suelen generar los cambios degenerativos por si mismos y resulta de interés la desaparición de los síntomas una vez que se aborta el cuadro patológico al tratar quirúrgicamente estas lesiones.

En ocasiones y en menor medida la grasa de Hoffa hipertrófica acompañó o fue primaria como fenómeno patológico.

Las lesiones de los meniscos se hallan entre las afecciones patológicas que hemos visto asociadas a la osteoartritis aunque probablemente formen parte de la resultante final del proceso patológico propio de la OA.. Los cambios degenerativos de alguna forma conllevan cambios inflamatorios con liberación de diversos mediadores que de alguna manera son capaces de propiciar el daño que se constata en los meniscos y otras estructuras. En el 24% de casos evidenciamos estos cambios.

Durante la evaluación y abordaje artroscópico quirúrgico de pacientes con el diagnóstico de Osteoartritis con posibles lesiones asociadas como solemos enfocar en el orden diagnóstico preoperatorio a los pacientes, hemos observado un grupo de pacientes en los cuales la imagen endoscópica sin ser absolutamente típica en algunos casos ha presentado elementos que obligan a plan-

tear la posibilidad diagnóstica de Enfermedad por depósito de Cristales de Pirofosfato de Calcio o Condrocálcinosis. La presencia de exuberantes cambios degenerativos por los diferentes compartimentos con áreas de cartílago denudadas y exposición de hueso subcondral, la presencia de gruesos parches de toscos cristales adheridos firmemente y no removibles con el explorador nos hacen plantear dicho diagnóstico. El 4.7% de nuestra serie nos hizo plantear este diagnóstico y en algunos de ellos determinó una desfavorable evolución inicial al cau-

sar crisis de pseudogota controlada a la postre farmacológicamente sin causar secuelas anatómico-funcionales.

Un estudio de Ogilvie Harris (36) mostró mejores resultados evolutivos en pacientes sin deformidades angulares, y aquellos que presentaron Condrocálcinosis tuvieron un peor pronóstico siendo evaluados como portadores de un factor adverso.

La presencia de cuerpos libres intraarticulares a

partir del desprendimiento del cartílago suelto probablemente degenerado ha sido observada con relativa frecuencia. En ocasiones ocurre a partir de lesiones que suelen asentar a nivel del cóndilo femoral interno como es el caso de las Osteocondritis Disecante o fragmento osteonecróticos. De igual modo pacientes de la tercera edad con una espina tibial prominente pueden presentar dolor punzante e invalidante dependiente de los efectos de esta estructura exuberante formando parte o independientemente de los cambios degenerativos osteoartíticos tributarios de corrección quirúrgica. La excéresis de estas prominencias logra el alivio del dolor y elimina la limitación funcional para la marcha y estadias de pie.

Entre pacientes con lesiones degenerativas

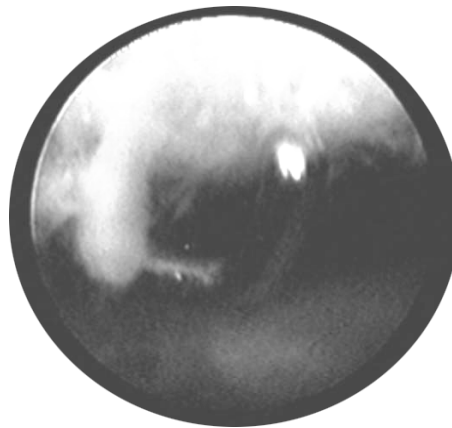


Imagen Endoscópica que muestra avanzados cambios degenerativos de la rótula tributarios de debridamiento artroscópico

extensas en zonas de carga o soporte de peso, el debridamiento condral debe realizarse de la manera más gentil, tratando de preservar en lo posible el cartílago remanente viable y firme que logre cubrir funcionalmente el hueso subcondral sin tirar de las estructuras nerviosas subyacentes generando síntomas dolorosos. Técnicamente se acepta que de manera mecánica, o utilizando instrumentos motorizados, se efectúen afeitado y perforaciones del hueso subcondral expuesto en áreas amplias de las superficies articulares tratando de lograr una respuesta de células pluri-potencialmente capaces de propiciar el desarrollo de un nuevo fibrocartilago a nivel de la malla que se forma en las áreas de sangramiento a nivel articular. Artroscopías realizadas de control o en función de nue-

vas alteraciones que así lo precisaron han mostrado la existencia la de un nuevo fibrocartilago con características más –menos similares al pre-existente, capaz de cumplir en alguna media sus funciones generales.

En nuestra serie de pacientes de la tercera edad aquejados de osteoartritis tratados por el método artroscópico, los resultados satisfactorios sobrepasan el 75%. Los pacientes generalmente experimentan algún grado de mejoría que resulta al menos transitoria recogiendo estadísticamente como iguales, lo cual expresa que el método implica de cualquier modo salvo complicaciones una instrumentación altamente recomendada cuyos resultados hablan de eficacia y seguridad dado el bajo índice de complicaciones y malos resultados. Algunos caracteres presentes en muchas ocasio-

nes en pacientes con OA, como las deformidades angulares constituyen factores de mal pronóstico que influyen en los resultados(37)(38) De hecho desde los trabajos de Bircher 1921, Jakson, Ike entre otros (39) (40) quedó establecido que incluso resulta muy beneficioso el sólo hecho de efectuar un amplio lavado articular removiendo detritus, derrames y evacuación de sustancias pro-inflamatorias generadas por el proceso degenerativo e inflamatorio presente en pacientes con Osteoartritis.

Trabajos recientes demuestran que el método artroscópico permite el abordaje de los defectos del cartílago articular mediante la implantación de condrocitos autólogos.(41)

La tasa de complicaciones para este grupo de pacientes no se aleja de la que re-

portamos para los demás grupos de edades que no rebasa el 1.5%(42)(43) Así mismo se trata de complicaciones menores que no implican secuelas funcionales graves y daño para la vida o capacidad funcional de los pacientes.

Nosotros hemos observado que el factor edad no constituye un elemento que define un mal pronóstico basados en los resultados hallados en nuestro estudio. De igual modo la evolución general no ha estado paralelamente en función de dicho factor edad y pacientes ancianos y menos ancianos, han tenido una pronta recuperación e incorporación a la vida diaria. Otros factores consideramos han sido más influyentes en ese sentido. La obesidad ha constituido un factor de mal pronóstico evolutivo de manera que ha influido en dilaciones en la recuperación de la articulación



Instrumento motorizado para la realización de cortes, fresado y afeitado de la superficie articular por artroscopia.



intervenida, las deformidades angulares según ya apuntamos, de igual modo las hemos vistos asociadas a los más pobres resultados, la presencia de debilidad general por afecciones comórbidas o debilitantes crónicas, la debilidad muscular a nivel del aparato del cuádriceps, así como el sexo femenino. Este factor probablemente esté relacionado con las características del aparato muscular del cuádriceps y mayor aumento de peso.

Estas y otras observaciones que hemos señalado a partir de los resultados de nuestro estudio en una serie de pacientes aquejados por cambios osteoartrotríticos articulares a nivel de la rodilla y otras articulaciones han sido extraídas del seguimiento y la evaluación de nuestros pacientes intervenidos quirúrgicamente por artroscopía. Otros trabajos más extensos y dirigidos a corroborar o discrepan con estas hipótesis deberán ser desarrollados por otros investigadores con experiencias en esta área. Este trabajo responde a la necesidad de plasmar los resultados de lo que acontece en los servicios del país que desarrollan el método artroscópico y atendiendo a la gran escasez de publicaciones en esta área en nuestro medio.

## BIBLIOGRAFIA

1. Davis M.A, Ettinger W. G, Neuhaus J.M. et al: Knee Osteoarthritis and physical functioning: evidence from the NHANES I epidemiological follow-up study. *J Rheumatol* 18: 591
2. Peyron J G, Altman R D: The epidemiology of osteoarthritis. *Osteoarthritis. Diagnosis and medical surgical Management* 2<sup>nd</sup> ed. Edited by: Mokowitz R W, Howell D S, Goldemberg M, Mankin HJ, Philadelphia, Penn, W B Saunders Company. 1992:15 - 17
3. Feldson DT, Naimark A, Anderson J, et al: The prevalence of knee osteoarthritis in the elderly: The Framingham Osteoarthritis study. *Arthritis Rheum.* 30 : 914 – 918, 17
4. Altman R. Alarcón Gm, Appelrouth D y col: The American College of Rheumatology criteria for the classification and reporting of osteoarthritis of the hip. *Arthritis Rheum.* 1991, 34: 505-514
5. Altman R, Alarcón G, Appelrouth D y col: The American College of Rheumatology criteria for the classification and reporting of osteoarthritis of the hand. *Arthritis Rheuma* 1990 ; 33: 1601 - 10
6. Altman R, Asch E, Bloch G y col: Development of criteria for the classification and reporting of osteoarthritis: classification of osteoarthritis of the knee. *Arthritis Rheum* 1986, 29: 1039-49
7. Anderson J, Feldson D: Factors associated with osteoarthritis of the knee in the first national health and nutrition examination survey (HANES I) *Am J Epidemiol* 128. 179-189, 1988
8. Felson D: The epidemiology of the knee osteoarthritis. Results from the Framingham osteoarthritis study. *Semin Arthritis Rheum* 20 : 42-50, 1990
9. Felson D, Hannam M, Naimark A, et al: Occupation physical demands, knee bending, and knee osteoarthritis. Results from the Framingham study. *J Rheum* 18: 1587 – 1592, 1991
10. Feldson D, Anderson, J, Naimark A, et al: Does smoking protect against osteoarthritis? *Arthritis Rheum* 32: 166-172, 1989
11. Samanta A, Jones A, Regan M et al: Is osteoarthritis in woman affected by hormonal changes or smoking *Br J Rheumatol* 32: 366-370, 1993
12. Kelgren J, Lawrence J. Radiological assessment of osteoarthrosis. *Ann Rheum Dis* 16: 494, 1957
13. Watt I: Radiology and imaging. In Doherty M, (ed) *Osteoarthritis*. London, Wolfe 1994, pp 85-114
14. Lawrence R, Hochberg M, Kelsey J. et al : Estimates of the prevalence of selected arthritides and musculoskeletal diseases in the United States. *J Rheumatol* 16: 427-427-441, 1989
15. Dieppe P, Cushnaghan J, Young P, et al. Prediction of the progression of joint space narrowing in osteoarthritis of the knee by

- scintigraphy. *Ann Rheum Dis* 52: 557-563, 1993
16. Hutton C, Higgs E, Jacson P, et al: 99m TcHMDP bone scanning in generalised nodal osteoarthritis II. The for hour bone scan image predicts radiographic change. *Ann Rheum Dis* 45: 622-626, 1986
17. Campion G, Watt I: Imaging and laboratory investigations. In Klippel J, Dieppe P (eds) *Rheumatology* London, Mosby, 1994, pp 7.51 – 7.5.1
- 18 Reyes llerena Gil A, y cols. Morbimortalidad por afecciones reumáticas en el CIMEQ. Trabajo presentado en el Primer Congreso Cubano de Reumatología. Cuba 1995.
19. Altman R, Aven A, Holmbur C, et al Capsaicin cream as monotherapy for osteoarthritis: A double – blind study. *Semin Arthritis Rheum* 23: 25-33, 1994
- 20 Dieppe P, Rogers J: Skeletal paleopathology of rehumatic disorders. In Mc Carthy D (ed): *Arthritis and Allied Conditions*. Malvern, P.A. Lea – Febiger, 1989, pp8-15
21. Cllwait C Kawcark C, Frisbie D, et al: The effect of intravenously administered hyaluronan in equine carpal joints with osteochondral fragments under excercise. *Trans Orthop Res Soc*
- 22 Ainsford K: Analgesic vs. Nosteroidal anti-inflammatory drugs (NSAIDs): Differences among NSAIDs. In Brandt K (ed): *Catilage changes in Osteoarthritis*. Indianapolis. Ciba-Geigy, 1990, pp129-136
- 23 Elletier J P, Martell- Pelletier J: Protective effect of corticosteroids on cartilage lesions in the Pond – Nuki dog model of OA. *Arthritis Rheum*. 32:181-193, 1989
- 24 Pelletier J P, Mineau F, Raynaud J-P et al Intraarticular injections with methylprednisolone acetate reduce osteoarthritis lesions in parallel with condrocyte stromelisin syntesis in experimental osteoarthritis. *Athritis Rheum*
- 25 Howell D, Altman R, Pelletier J, et al : Disease-modifyng antirhumatic drugs: Current status of their aplication in animal models of osteoarthritis. In Luttener K, Goldberg V (ed): *Osteoarthritis disorders*. Rosemont, IL, American Academy of Orthopaedic Surgeons, 1995, pp365-77
- 26 Caterson B, Hughes C, Johstone B, et al: Immunological markers of cartilage proteoglican metabolism in animal and human osteoarthritis. In Kuesttner K, Schleyerbach R, Peyron J, et al (eds): *Articular cartilage osteoarthritis*. New York Raven Press, 1992, pp 415-427.
- 27 Cs-Szabo G, Rougheley P. Plaas A, et al: Large and small proteoglycans of osteoarthritis and rheumatoid articular cartilage. *Arthritis Rheum*. 38: 668, 1995
- 28 –Mow V, Ralcliffe A, Poole A: Cartilage and diarthrodial joints as paradigms for heirarchical materials and structures: *Biomaterials* 13:67-97, 1992
- 29 Hunter W: On structure and diseases of articulating cartilage. *Philos Trans R Soc. Lond* 24B: 514-521 1743
- 30 Checa González A. Condromalacia Patelofemoral y artrosis ¿Dónde está la frontera. *Rheuma* No 6, 48-52: 1999
- 31 Hungerford D. S. Subluxación de la patela y excesiva presión lateral como causa de fibrilación. Editorial Científica. PLM, México 1985
- 32 Ourterbridge R E: The etiology of choncomalacia patellae. *J Bone Joint Surg* 1961, 43B : 752 –57
- 33 Shahriaree H: Chondromalacia Patella. O'Connor's Textbook of arthroscopy Surgery. Philadelphia, JB Lippincot. 1984. P 237
- 34 Deutsh AL, et al: Sinovial Plicae of knee. *Radiology* 141: 627, 1981
- 35 Hardaker W, Whipple TL Bassett F H: Diagnosis and treatment of the Plicae Syndrome of the Knee. *J Bone Joint Surg* 62 a- 221, 1980
- 36 Ogilvie Harris D, J, Fitsialus P D. Arthroscopía management of the degenerative knee. *Arthroscopy* 1991; 7 (2) 151-57
- 37 Checa González A, Reyes Llerena Gil A, Pérez P. : Osteoarthritis de rodilla. Posibilidades de la artroscopía. *Rev. Mex. Reumatol* 1996;

11(1):84.

38 Reyes Llerena Gil A, Checa González A, Hernández Martínez A. Artroscopía quirúrgica . Resultados de un año de trabajo en el Centro de Investigaciones Médico. Quirúrgicas de Cuba.(CIMEQ).Dolor 1996;11(III):41

39 Bircher E. Die Arthroendoskopie. Zentralbl Chir. 1921;48:1460-61

40 Jackson R W, Warans H J, and Silver R S:The arthroscopic treatment of degenerative arthritis of the knee. J Bone Joint Surg Br. 70:332,1988

41 Treatment of articular cartilage defects of

the knee with autologous chondrocyte implantation. J Orthop Sports Phys Theraphy.vol 28(4);1998:241-51.

42 Reyes Llerena Gil A, Guibert Toledano M, Hernández Martínez A. Usos, inconvenientes y abusos de la Artroscopía en Reumatología.Rev. Cub . Reumatol vol II,(2),2000:4-12

43 Reyes Llerena Gil A, Checa González A, Hernández Martínez A.:La Artroscopía Diagnóstica y Quirúrgica en el espectro de la Reumatología. Rev. Colombiana Reumatología.