

Sinovectomía Artroscópica en afecciones reumáticas

* *Dr. Gil Alberto Reyes Llerena*, ** *Dra. Marlene Gíbert Toledano*, *** *Dr. Alfredo Hernández Martínez*, **** *Dr. Roberto Torres Carballoira*

- * Especialista de 1er Grado en Medicina Interna, 2do Grado en Reumatología, Profesor Auxiliar del Instituto Superior de Ciencias Médicas de Cuba e Investigador Auxiliar, Jefe Servicio del CIMEQ.
- ** Especialista de 2do Grado en Reumatología, Profesor Asistente del I.S.C.M, Jefa de Docencia de Servicio Nacional de Reumatología.
- *** Especialista de 1er Grado en Medicina Interna, 2do Grado en Reumatología, Profesor Auxiliar del Instituto Superior de Ciencias Médicas de Cuba e Investigador Auxiliar.
- **** Especialista de 2do Grado en Reumatología, Jefe de Artroscopía del S. Nacional de Reumatología

INTRODUCCION

En las áreas del diagnóstico y tratamiento de las afecciones reumáticas y osteomiartriculares, la artroscopía ha desempeñado un papel cada vez más destacado, siendo clasificada hoy día como la actividad quirúrgica ortopédica más frecuente ejecutada desde los trabajos pioneros de Kenji Takagi en 1918. (1) (2)

La artroscopía como técnica ha sido ampliamente utilizada para la excisión de la membrana sinovial de una variedad de articulaciones. En particular la articulación de la rodilla presenta condiciones que propician como ninguna otra, la ejecución de este proceder. La sinovectomía se realiza en estos casos con resultados exitosos y causando una baja morbilidad a los pacientes intervenidos.

La sinovectomía de la rodilla fue descrita por vez primera en 1877, por Volkman en el tratamiento de una Artritis Tuberculosa (3). Posteriormente en la década del 60 Schuler, reportó 4 sinovectomías realizadas a pacientes con Artritis Reumatoide (4). A partir de estos trabajos se han publicado múltiples estudios en la literatura médica acerca de los resulta-

dos y experiencias obtenidas en sinovectomías realizadas en diversas afecciones reumáticas que comúnmente involucran a las articulaciones de la rodilla.

La evaluación endoscópica articular permite establecer el diagnóstico de una sinovial normal constituida por una delgada y lisa capa de células altamente vascularizada o la presencia de una sinovial con elementos inflamatorios con hipertrofia e infiltrado celular conformando un verdadero Pannus, con la capacidad de liberar enzimas degradativas, que conducen a la erosión del cartílago articular, hueso subcondral y demás estructuras que determinan la destrucción articular irreversible. (5) (6) (7) (8)

En muchos casos el enfoque terapéutico medicamentoso con drogas antiinflamatorias y citotóxicas, resultan insuficientes quedando rezagada alguna articulación persistentemente inflamada por más de 6 meses con una sinovitis marcada tributaria de manejo quirúrgico. El abordaje por artroscopía lo consideramos de elección en estos casos dadas las ventajas que sobre el proceder quirúrgico abierto ha mostrado este método (Anexo 1).

Anexo N° 1

VENTAJAS DE LA SINOVECTOMIA ARTROSCOPICA VERSUS SINOVECTOMIA ABIERTA

- *Más completa excéresis sinovial*
- *Menor agresión al mecanismo del cuadriceps*
- *Menor agresión a la piel y filetes nerviosos vecinos*
- *Rara vez precisa de terapia física.*
- *Menor costo*
- *Facilidades para repetidas sinovectomías*

Se ha sugerido que la sinovectomía debe realizarse en etapas tempranas de la enfermedad, en las que resulta mínima la pérdida del espacio articular y rango de movimiento (9). Precisamente la realización de una sinovectomía quirúrgica abierta, comporta el riesgo de causar como complicación una cicatriz en el compartimiento anterior de la rodilla, que puede conducir a una contractura articular de la cápsula y rigidez con pérdida de rango del movimiento. Por otra parte la artrotomía conlleva, un largo período postoperatorio de inmovilización que coadyuva a la instalación de la rigidez y pérdida de movimientos antes señalados (10).

La menor morbilidad que determinan las pequeñas incisiones en los portales de entrada a la articulación, no suelen causar este inconveniente. Por consiguiente el tratamiento quirúrgico abierto, históricamente aceptado por la mayoría de los Cirujanos Ortopédicos ha ido cediendo terreno a la artroscopía, que acumula como ventajas adicionales, su menor costo, realización ambulatoria y menor riesgo de sepsis.

Para algunos autores constituye otra complicación, la realización de una Sinovectomía a pacientes con Artritis Reumatoidea en etapas avanzadas de la enfermedad. Se ha demostrado por estudios realizados, que no reporta beneficio alguno la aplicación de este proceder, en este grupo de pacientes (7) (11).

Las ventajas mostradas por la sinovectomía quirúrgica abierta, determinaron la búsqueda de alternativas terapéuticas como la Radiosinovectomía.

Los resultados exitosos obtenidos por este método, están en el rango de 50 – 75% para algunos autores (12) (13), no obstante el método no ha logrado aceptación generalizada, dados los riesgos que comporta incluyendo la carcinogénesis, necrosis condral y la exposición a la radioactividad del personal médico. Nosotros no contamos con experiencias en la utilización de isótopos radiactivos para el tratamiento de pacientes que precisan sinovectomías.

El método Artroscópico está ampliamente difundido en nuestro país. De manera que en múltiples servicios de reumatología y ortopedia se práctica y se realizan con frecuencia sinovectomías quirúrgicas por artroscopía. Se ha señalado que el 95% del tejido sinovial, puede ser removido por artroscopía en tanto por artrotomía solo el 80% ó menos. Resulta obvio que la introducción de modernos instrumentos motorizados de afeitado articular con cuchillas giratorias y succión acoplada, asociados a una amplia y magnificada visión endoscópica, permite resear con facilidad amplias superficies de sinovial, que pudieran omitirse con la artrotomía mediante la entrada por 4 ó 5 portales, que en nuestro quehacer excluye los accesos posteriores con el ánimo de evitar injurias, a las estructuras vasculonerviosas distribuidas en la región poplítea.

Los objetivos que perseguimos con la ejecución de una sinovectomía artroscópica, incluyen eliminar el dolor con la disminución del proceso inflamatorio, restaurar la función articular y prevenir la destrucción del cartilago articular en pacientes con Artritis Reumatoide y otras sinovitis como la Vellonodular pigmentada, condromatosis, infecciosas e inespecíficas entre otras causas.

En este trabajo pretendemos presentar los resultados obtenidos en la consecución de los objetivos antes señalados en el abordaje quirúrgico por artroscopía de rodilla, en una serie de pacientes cubanos sometidos a sinovectomía amplia, así como mostrar las experiencias adquiridas en el desarrollo de esta técnica, estableciendo comparaciones con lo reportado por otros autores.

MATERIAL Y METODO

Realizamos un estudio prospectivo-descriptivo longitudinal, entre 1994 – Junio del 2000, de 23 pacientes, portadores de diferentes patologías sistémicas de índole reumática con sinovitis persistente de rodilla, con dolor, limitación funcional y disminución del rango articular de movimiento con escasa respuesta al tratamiento médico impuesto, con criterios para sinovectomía terapéutica, sometidos al procedimiento Artroscópico.

La ejecución del proceder artroscópico utilizando 4 portales de entrada; prescindiendo de la aplicación de isquemia y utilizando como medio de disten-

sión y la vado articular solución salina fisiológica instilada con presión intraarticular.

El material o equipamiento utilizado fue Karl-Storz, con una lente de 30°, artroscopio de 5 mm, set básico de artroscopía, tijeras de corte y accesorios, fuente, cámara de TV, videograbadora y otros accesorios. Colocados en una torre. Solución salina como medio de distensión articular y lavado con presión de insuflación de oxígeno. Ejecución del método en quirófano y método anestésico de elección Espinal o General y aplicación de Bupivacaina intraarticular según protocolo de control de dolor Post-Quirúrgico.

TECNICA QUIRURGICA

Diagrama N°1

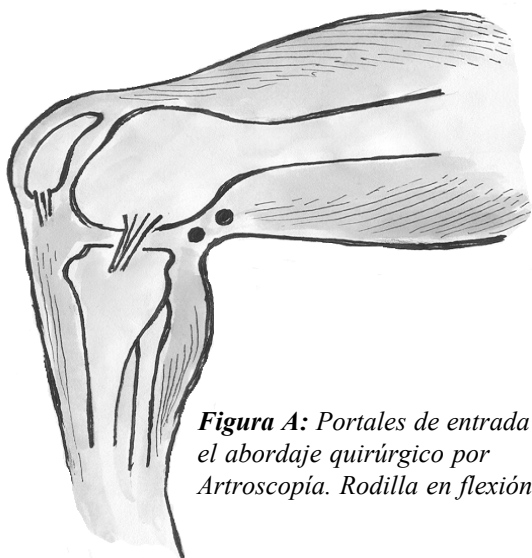


Figura A: Portales de entrada para el abordaje quirúrgico por Artroscopía. Rodilla en flexión 90°

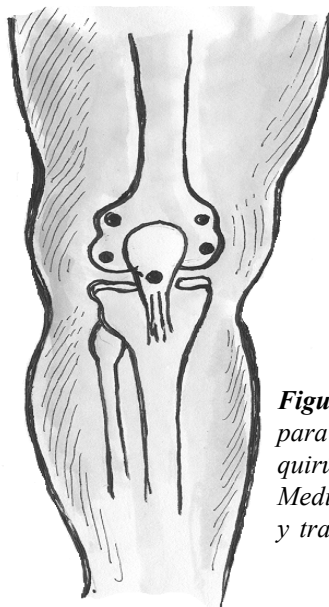


Figura B: Portales de entrada para el artroscopio e instrumental quirúrgico por vía anterior: Medial, Lateral superior e inferior y transtendinoso

La técnica quirúrgica artroscópica, para la realización de una sinovectomía, ha ido evolucionando desde su inicio con dos portales de entrada hasta 6 en la actualidad, dependiendo de los autores para lograr una sinovectomía amplia pues resulta improbable que sea total.

El portal de entrada inicial en el cual se inserta el artroscopio, estará inmediatamente adyacente al tendón patelar 1 cm por encima de la interlínea articular y en la porción anterolateral de la rodilla. Otros portales de entrada facilitarán la observación completa de la articulación y que sean colocados otros

instrumentos quirúrgicos, manuales y motorizados para la realización del procedimiento.

La Sinovectomía, constituye una técnica laboriosa que exige experiencia, por parte del artroscopista para su realización exitosa y evitar terribles complicaciones. Se trata de un procedimiento prolongado, a veces con una duración de 30 – 60 minutos, inserción del instrumental por diferentes vías de acceso y una constante irrigación con un nivel de presión que propicie un lavado efectivo y visibilidad adecuada, puesto que el sangramiento intercurrente pudiera afec-

tar la observación endoscópica de las diferentes estructuras.

A diferencia de otros autores (14), realizamos el proceder prescindiendo del uso de torniquetes, para lograr isquemia, colocamos la pierna en 30–45° de flexión, y utilizamos solamente los 5 portales anteriores. (Diagrama 1) La anestesia suele ser regional o general y el proceder siempre se realizará en un quirófano que reúne condiciones de asepsia y anti-sepsia.

La excéresis de la sinovial ocurre luego de una rápida y completa exploración para evaluar el resto de las estructuras además de la sinovial, y comenzaremos la excéresis por la región femorotibial interna, a continuación la escotadura intecondílea que alberga importantes estructuras como los ligamentos cruzados anterior y posterior, compartimento femorotibial externa de manera que de producirse alguna contingencia como por ej. Un sangramiento activo, hayamos completado las zonas más complejas en que se pueden causar mayores injurias por daño a estructuras susceptibles. Por último se reseca el compartimento subcradricipital pasándose después revista a todas las áreas tratadas.

En el orden técnico, la artroscopía puede ser nuevamente realizada en casos de recidivar la sinovitis, fracasos técnicos u otras lesiones asociadas.

Como complemento del acto quirúrgico se debe realizar un lavado articular amplio y luego del cierre de los accesos de entrada por suturas aisladas, se coloca un vendaje compresivo y comienza con la Fisioterapia y Rehabilitación indicada, para el período post-operatorio inmediato que suele ser la Crioterapia y pasadas las 24 horas las sesiones de ejercicios isométricos para cuádriceps. Adicionalmente en nuestro servicio los pacientes son sometidos a un Protocolo, para el manejo del dolor Post-quirúrgico mediante la instilación de Bupivacaina al 0.25% intraarticular con resultados significativamente superiores al grupo control.

INDICACIONES Y VENTAJAS DE LA SINOVECTOMIA ARTROSCOPICA

Las indicaciones de la Sinovectomía Artroscópica, están resumidas en el Anexo No 2.

Anexo N° 2

INDICACIONES DE LA SINOVECTOMIA ARTROSCOPICA EN LA ARTICULACION DE LA RODILLA

- *Sinovitis Reumatoide refractaria al tratamiento médico.*
- *Sinovitis Vellonodular Pigmentada*
- *Osteocondromatosis sinovial*
- *Sinovitis Inducida por cristales*
- *Sinovitis Inespecíficas y o por afecciones reumáticas diversas*
- *Tumores Sinoviales benignos*
- *Otras*

En general la principal indicación de esta técnica, está centrada en los pacientes portadores de una artritis reumatoide, en las cuales pese al tratamiento impuesto, persiste una articulación, en nuestro caso la rodilla, con una sinovitis refractaria y en etapas tempranas del desarrollo de la afección (15), ya señalamos que la sinovitis reumatoidea conduce a daño del cartílago articular irreversible, por lo cual se justifica la agresividad en el tratamiento.

La Sinovitis Vellonodular pigmentada, la condromatosis sinovial, sinovitis infecciosa, tumores sinoviales benignos son afecciones tributarias también de artroscopía y algunas de estas condiciones resultan en general muy poco comunes. Otras formas de Sinovitis que acompañan a otras afecciones reumáticas y en algunos casos inespecíficas, pueden también ser motivo de interés quirúrgico por artroscopía.

RESULTADOS Y DISCUSION DE LA SINOVECTOMIA QUIRURGICA POR ARTROSCOPIA

La sinovectomía artroscópica tiene como fin que luego de la excéresis del Pannus articular se desarrolle una nueva membrana sinovial con contenido fibro-

so aumentado y reducida vascularización, de manera que resulte menos adecuada para el desarrollo de reacciones tisulares inflamatorias, manteniendo sus funciones a nivel articular (13).

Significativa contribución a la consecución de buenos resultados de la sinovectomía fue aportada por los trabajos de Marmor, cuando aconsejó que se efectuase una movilización temprana de la articulación y evitar la rutinaria inmovilización por varias semanas después de la cirugía, lo cual conducía hacia la rigidez y pérdida del movimiento por contractura articular (7) (10).

Un estudio efectuado por Ogilvie-Harris y Col. (16), mostró que la remoción de cuerpos libres con realización de sinovectomía artroscópica ofrecía mejores resultados que la simple remoción de dichos cuerpos libres.

En la Sinovitis Vellonodular pigmentada, se ha observado que las formas nodulares o localizadas a nivel de la rodilla responden muy bien a la resección quirúrgica artroscópica. Las formas difusas cuando se logra una excisión cercana a la totalidad, arrojan resultados que pueden ser satisfactorios, hasta en el 90% de los casos tratados (17).

Está definido que la sinovectomía artroscópica parece ser aplicable a diversas afecciones primarias de la sinovial.

La Sinovitis por cristales, pueden obtener resultados exitosos mediante el tratamiento quirúrgico por artroscopía en casos seleccionados. El beneficioso efecto del lavado articular y una juiciosa sinovectomía pueden determinar dichos resultados. (18)

Entre nuestros pacientes se evaluaron los resultados de 680 artroscopías de rodillas realizadas en los últimos 7 años a pacientes aquejados por diversas afecciones de índole reumática y de carácter traumático. Este análisis prospectivo longitudinal, arrojó que 23 pacientes fueron sometidos a sinovectomía quirúrgica por artroscopía. Presentaron una artritis infecciosa 11 pacientes de los cuales 9/82%, lograron un resultado excelente, 1 eliminó el cuadro doloroso y logró un ángulo de movimiento de más de 90° a partir de 20°, que inicialmente presentaba, por lo cual consideramos que en general tuvo una importante mejoría. Este mismo paciente en la otra rodilla no tuvo resultados positivos pese al ma-

nejo quirúrgico artroscópico y por cirugía abierta evolucionando hacia la artrodesis. Nueve pacientes portadores de artritis reumatoidea fueron sometidos a sinovectomía artroscópica, 7 de ellos 78% evolucionaron satisfactoriamente, 2 lograron un alivio temporal de la sintomatología clínica dolorosa y funcional siendo, evolutivamente tributarios de manejo quirúrgico ortopédico luego de 2 años de seguimiento.

Otros 3 pacientes se beneficiaron del proceder artroscópico, siendo evaluados como excelentes. Estos casos presentaron una sinovitis Vellonodular pigmentada, condromatosis localizada y sinovitis por cristales. (Tabla N° 1)

Tabla N° 1. Patologías tributarias de Sinovectomía Artroscópica (1994-2000)

PATOLOGIAS	Nº	RESULTADOS SATISFACT.	%
A. INFECCIOSA	11	9	82
A. REUMATOIDE	9	7	78
SINOVITIS VELLONODULAR PIGMENTADA	1	1	100
CONDROMATOSIS	1	1	100
SINOVITIS POR CRISTALES	1	1	100
TOTAL	23	19	83

Resulta oportuno destacar que desde los trabajos de Jackson en 1973, el uso de la artroscopía estaba encaminado a propiciar un método eficaz de evacuación e irrigación con un lavado articular más amplio. Hoy se ha comprobado en pacientes con Artritis infecciosa que resulta insuficiente la eliminación del pus y detritus celulares, siendo preciso realizar la remoción de la fribrina organizada, flóculos y sinovial desvitalizada y necrótica como resultado del deterioro y daño articular que impone la sepsis. Entre nuestros casos la evolución y resultados exitosos se logran en el 75% de los pacientes, uno mejoró notablemente y la rodilla cuya evolución fue mala dependió de factores asociados como el tardío diagnóstico del proceso infeccioso poliarticular del paciente trasladado desde otro centro hospitalario, la virulencia del germen ofensor (*Stafilococcus aureus*), el estado de debilidad e inmunodepresión que presentaba el paciente de 62 años y portador además

de una paraparesia consecutiva a una crónica dolencia neurológica sistémica y una lesión osteomielítica a nivel de la meseta tibial. Se ha establecido que la A. Infecciosa es una emergencia médica (19) (20) y precisa de un diagnóstico temprano puesto que la mortalidad alcanza entre el 10 al 15% de los casos y entre el 25 –50 por ciento de ellos acumula un daño articular irreversible. Prácticamente la mitad de los pacientes con sinovitis infecciosa articular se quedan con una pobre funcionalidad como secuela, o requieren cirugía ortopédica para artrodesis (21) o amputación (22). En nuestra serie no presentamos casos de muerte o amputación de miembros.

La sinovectomía en la artritis reumatoide en nuestra serie nos ofreció resultados satisfactorios dentro del rango internacionalmente aceptado pese a ser pequeña la muestra.

El objetivo en esta forma de tratamiento ha estado dirigido a remover tanto sinovio como sea posible en las diferentes compartimentos articulares. El compartimento posterior no suele ser abordado por nosotros según ya hemos apuntado por las elevadas posibilidades de daño neurovascular yatrógeno y no lo recomendamos para uso de los reumatólogos ejecutantes del método artroscópico.

Los resultados que exhibimos están avalados por al menos un año de seguimiento de los casos.

Los resultados desfavorables se presentaron en aquellos pacientes en clase funcional III y etapas avanzadas de la enfermedad en las que existía una profusa proliferación sinovial, daño del cartilago articular irreversible y estrechamiento marcado del espacio articular. Para algunos autores está contraindicada la sinovectomía en estas etapas, dados los resultados poco satisfactorios con escasos beneficios (7) (11), otros procederles quirúrgicos tienen una indicación precisa como los artrotomía o remplazo articular atendiendo al dolor presente, disfuncionalidad y la deformidad angular como agravante en algunos casos,

Klein y Jensen en (5) su serie de 45 rodillas con 2.7 años de seguimiento hallaron buenos resultados, aunque similares a la cirugía abierta, pero con ausencia de artrofibrosis en los casos y sin disminución del rango de movimiento articular. Smiley (23), en 25 rodillas alcanzó un 90% de buenos resultados a los 2

años. Este récord cayó al 57% a los 4 años de seguimiento. En la Tabla N° 2 mostramos los resultados de algunas series.

Tabla N° 2. Resultados de la Sinovectomía Artroscópica en Artritis Reumatoide. Analisis de algunas series

AUTOR	AÑO	Nº	SEGUIMIENTO	RESULT. SATISF.
WILKES	1985	30	57 meses	56%
COHEN	1987	8	24 meses	80%
MATSUI	1989	27	2-7 años (Promedio)	80%
SMILEY	1990	19	55 meses	90%
GIL y Cols.	2000	9	24 meses	78%

Los investigadores han desarrollado métodos alternativos con el interés de obtener mejores resultados en las sinovectomías. La radio-sinoviortesis ha sido ensayada previa medición por ecografía especializada, del grosor del pannus sinovial con resultados variables y efectos negativos considerables que han hecho quedar el método en deshuso. El empleo del láser en la sinovectomía artroscópica ha sido preconizado y cuenta con indicaciones precisas dada su capacidad de coagulación de vasos sanguíneos, previniendo una posible hemorragia en el postoperatorio. No obstante existe la posibilidad de que ocurran efectos térmicos indeseables.

En suma y a modo de conclusiones, consideramos luego de hacer una cuidadosa revisión de la literatura a nuestro alcance de autores nacionales y extranjeros, así como presentar nuestros resultados, establecer una discusión del los mismos haciendo un análisis comparativo y descriptivo no solo de los desenlaces positivos y negativos, sino de las causas y factores que pueden haber intervenido, en la evolución de cada uno de los casos.

Queda esclarecido tal como lo han apuntado otros autores que la sinovectomía por artroscopía es

el método de elección en los casos de Sinovitis Reumatoidea, Infecciosa, Sinovitis Vellonodular Pigmentada, Codromatósica, por cristales y otros que requieren remoción amplia con el objetivo de evitar dolor, restaurar funciones y ganar en rango de movimiento evitando la destrucción articular.

Los resultados que obtuvimos se hayan en el rango internacionalmente aceptado y la indicación precisa y temprana en casos seleccionados debe ser una conducta de aceptación general.

BIBLIOGRAFIA

1. Mc Ginty JB, Johnson LL, Jackson RW et al: Uses and abuses of Arthroscopy symposium. J Bone Joint Surg 74 A : 1563, 1992
2. Takagi N: Practical experience using Takagi's Arthroscope. J Jpn Orthop Assoc 8: 132–139, 1933
3. Volkman R von. 1877. Quoted by Mignon MA: Synovectomy of the Knee. (1924) and Clin Orthop 1945, 36:7 - 9
4. Schuler M. Cited in Geens S. Synovectomy and Debridement of the Knee in Rheumatoid Arthritis. Part I J Bone Joint Surg 1969, 51 A : 617.
5. Klein W and Jensen KU : Arthroscopy Synovectomy of the Knee Joint: indication, technique, and follow-up results. Arthroscopy 4: 63, 1988.
6. Cohen S and Jones R: An evaluation of the efficacy of Arthroscopic Synovectomy of the knee in Rheumatoid arthritis: 12 to 24 month result. J Rheumatoid 14 : 452, 1987.
7. Marmor L: Surgery of the rheumatoid knee: Synovectomy and Debridement. J Bone Joint Surg AM 55: 535, 1973.
8. Ogilvie Harris DJ and Basinski A: Arthroscopic Synovectomy of the knee for rheumatoid arthritis: Arthroscopy 7: 91, 1991.
9. Arthritis Foundation Committee on evaluation of synovectomy: Multicenter evaluation of Synovectomy in the treatment of Rheumatoid Arthritis: Report of Results at the end of three years. Arthritis Rheum 20: 765 – 771, 1977.
10. Laurin CA, Desmarchois J, Daziano L, Gariely R, Derome A. Long term results of synovectomy of the knee in rheumatoid arthritis patients. J Bone Joint Surg 1974, 56A : 521.
11. Geens S, Clayton ML, Leidholt JD. Et al: Synovectomy and debridement of the knee in rheumatoid arthritis: Clinical and roentgenographic study of 31 cases. J Bone Joint Surg AM 51: 626, 1969.
12. Sledge CB, Zuckerman JD, Shortkroff S et al. Synovectomy of the Rheumatoid knee using intra-articular infection of dispresium 165 – ferric hydroxide macroaggregates. J Bone Joint Surg 1987, 69 A: 970 –75.
13. Checa González A, Aguilar RF, Alvaréz CC. La Sinovectomía Artroscópica. Alternativa en el tratamiento de las Enfermedades Reumáticas. Rev. Bras Reumatol 36 (supl) S 11, 1994
14. Mc Ginty J.B.: Operative Arthroscopy. Chapter 26. Synovectomy of the knee. 1991. 373 –380.
15. Rosemberg TD, Jaurequito JW, Kolowich PA, Tarse Ds. Synovectomy of the knee. Chapter 30 pp, 459–467 In operative Arthroscopy. JB Mc Ginty et al. Lippincott-Raven Publicatshers, Philadelphia 1996.
16. Ogilvie Harris DJ, Soleh K. Generalized Sunovial Chondromatosis of the knee: A comparison of Reumoval of the Loose Bodies alone with Arthroscopic Synovectomy. Arthroscopy et al: 1994. 10: 166 – 170.
17. Byers PD, Cotton RE, Deacon OW et al : The diagnostic and treatment of pigmented Vellonodular Synovitis, J. Bone Joint Surgery 1968: 50 B: 290.
18. Matsui N, Tonedá Y et al: Arthroscopic Versus on in Synovectomy in the rheumatoid knee, J Orthop 1989, 13: 17- 20.
19. Sharma M, Leirisalo–Repo M: Arthritis patient as an emergency case at a university hospital. Scand J Rheumatol 1997, 26 : 30 – 36.
20. Ryan MJ, Kavanogh R, Wall PG, Hazleman BL: Bacterial joint infections in England and Holand: Analysis of bacterial isolates over a four year period. BR J Rheumatoid 1997, 36: 370–373.
21. Kaandorp CJ, Krijnen P, Moens HJ et al: The outcome of bacterial arthritis: A prospective community –Based Study. Arthritis Rheum 1997, 40 : 884 – 892.
22. Kallio MJ, Unkilo –Kalio L, Peltola H: Serum C–Reactive protein, erythrocyte sedimentation rate and white blood cells count in septic arthritis of children. Pediatric Infect Dis. J 1997, 16: 411 –413.
23. Smiley P and Wosileswski SA: Arthroscopy Synovectomy. Arthroscopy G : 18, 1990